深部の痔瘻は手術が複雑で括約不全を残すことがあります

坐骨直腸窩痔瘻（膿瘍）や骨盤直腸窩痔瘻（膿瘍）は術前診断が難しく、手術創が深いため治癒まで時間を要し、括約筋損傷による括約不全の危険性も高く、再発率も高いため治療するうえで難易度の高い肛門疾患です。当院では脂肪吸収条件でのMRI撮影を行い痔瘻（膿瘍）進展を立体的に再構築することにより術前のシミュレーションを行って複雑な深部痔瘻の治療に応用しています。今回は、術前から骨盤直腸窩及び坐骨直腸窩膿瘍と診断し、治療を行った 1 例を呈示します。

症例呈示

76 歳、男性。主訴：肛門痛　既往歴：40 年前に痔瘻の手術　現病歴：1週間前より肛門痛あり、疼痛が持続するため近医受診後紹介される。外瘻は認めない。手術は肛門後方を大きく開放し、尾骨を切除し坐骨直腸窩及び骨盤直腸窩膿瘍のドレナージを行った。治癒まで約 3 か月を要し、軽度の肛門括約不全を残した。

図1　水平断①

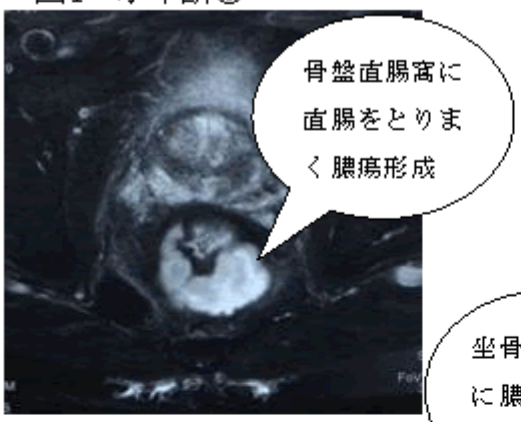

図2　水平断②

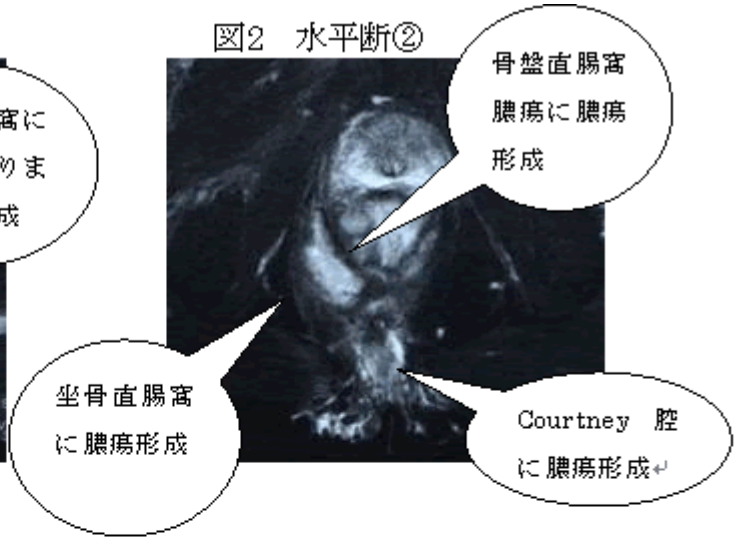

図3前額断

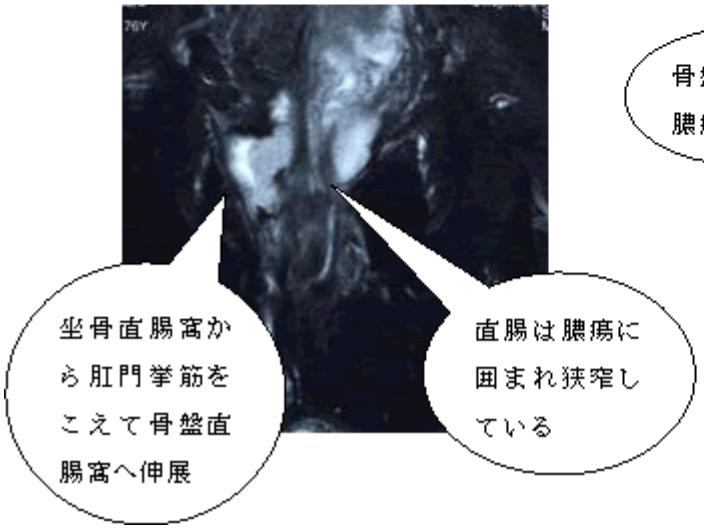
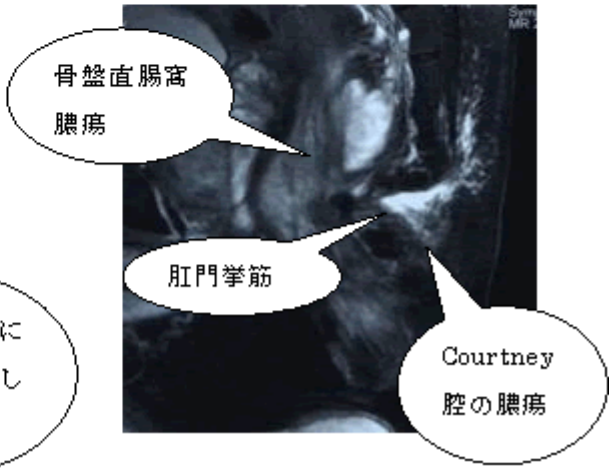
図4　矢状断